

PRANCHAS COLORIDAS

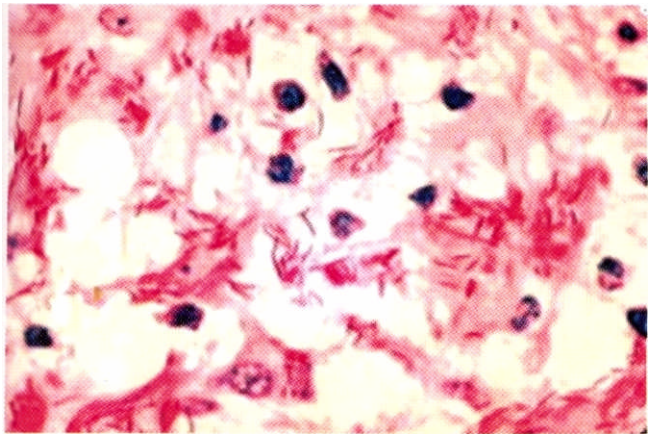


Fig. 1. Hanseníase Virchowiana ativa. Predomínio de bacilos típicos.

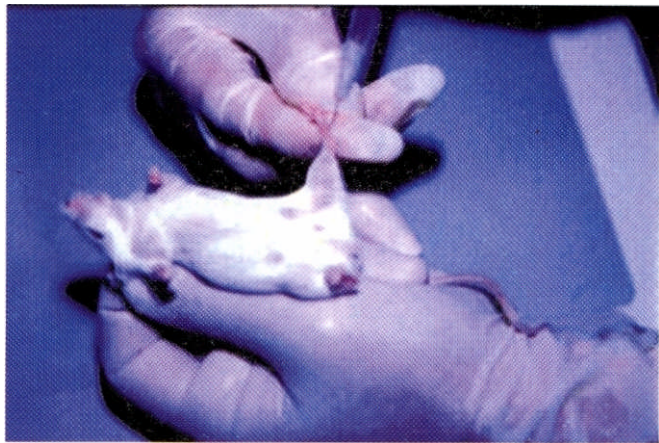


Fig. 2. Inoculação intradérmica do *Mycobacterium leprae* em coxim plantar de camundongos isogênicos BALB/c (Técnica de Shepard).

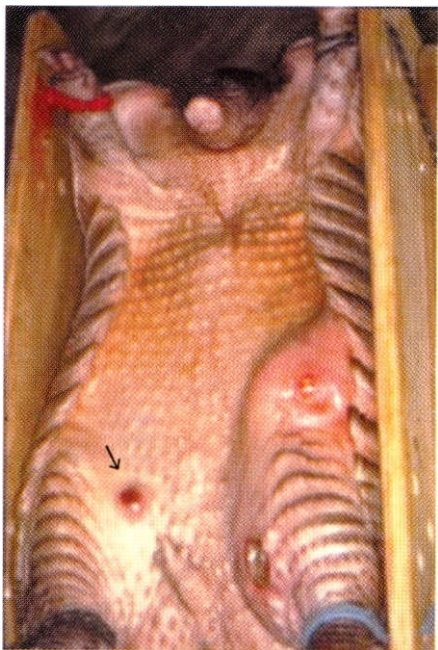


Fig. 3. Nódulos cutâneos resultantes da inoculação de tatu com o *Mycobacterium leprae* por via intravenosa.

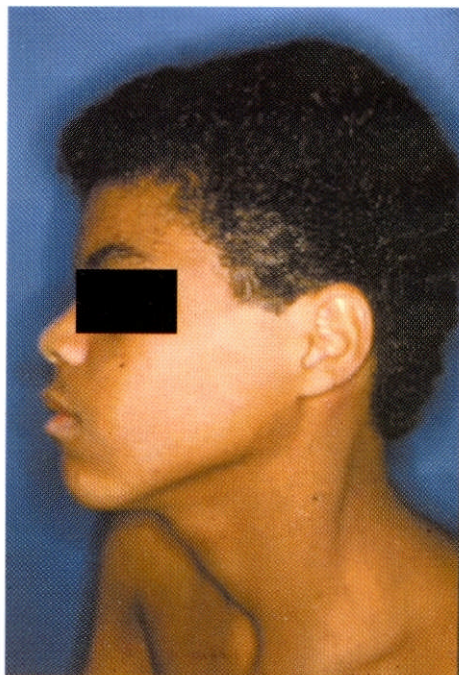

Fig. 4. Hanseníase Indeterminada. Mácula hipocrômica na face.

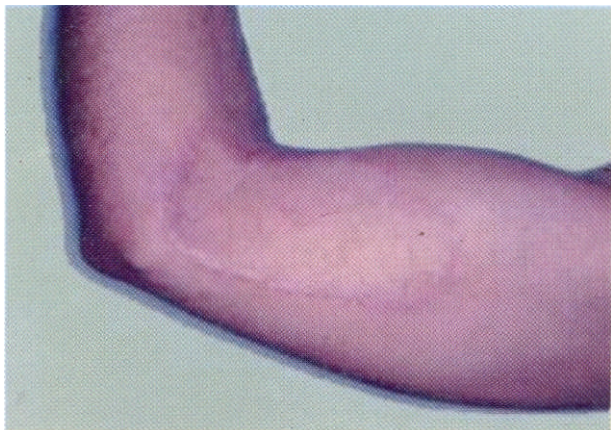

Fig. 5. Hanseníase Tuberculóide. Placa bem delimitada tomando o braço e o antebraço.

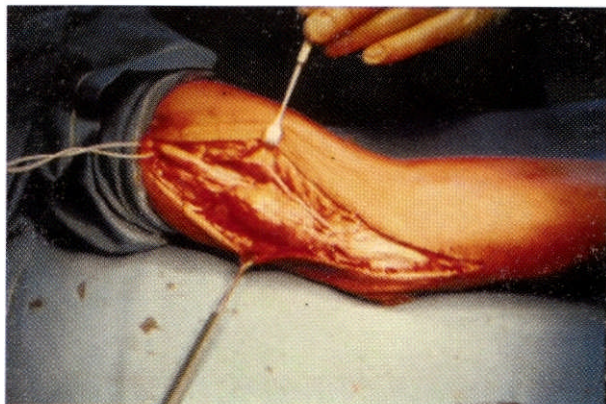


Fig. 6. Hanseníase Tuberculóide. Necrose caseosa no nervo ulnar "(abscesso do nervo)"

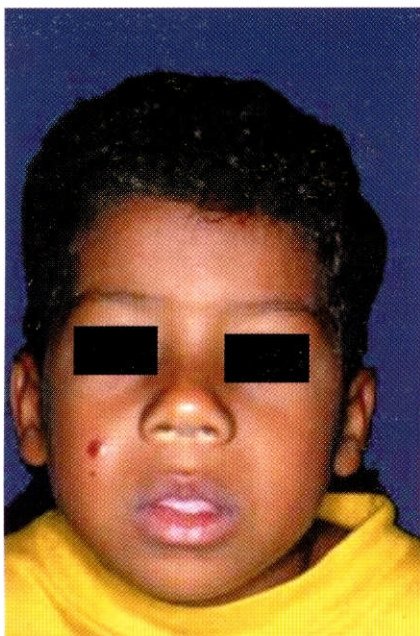

Fig. 7. Hanseníase nodular da infância. Nódulo marrom avermelhado na face.

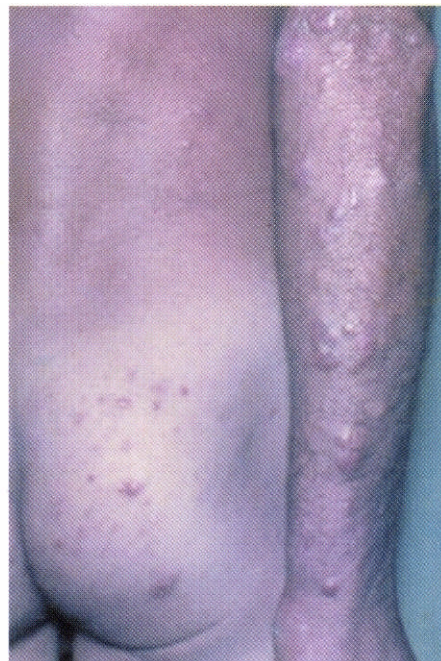

Fig. 8. Hanseníase Virchoviana de vários tamanhos no tronco e antebraço

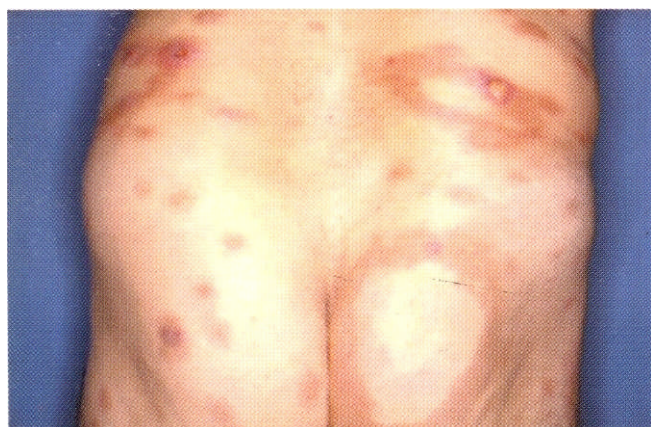

Fig. 9. Hanseníase Dimorfa. Placas "esburacadas", ferruginosas nas nádegas.

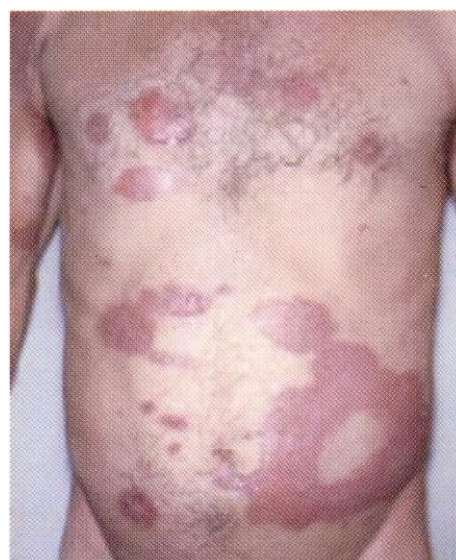

Fig. 10. Hanseníase Tuberculóide Reacional. Placas em progressão Mitsuda positivo+++

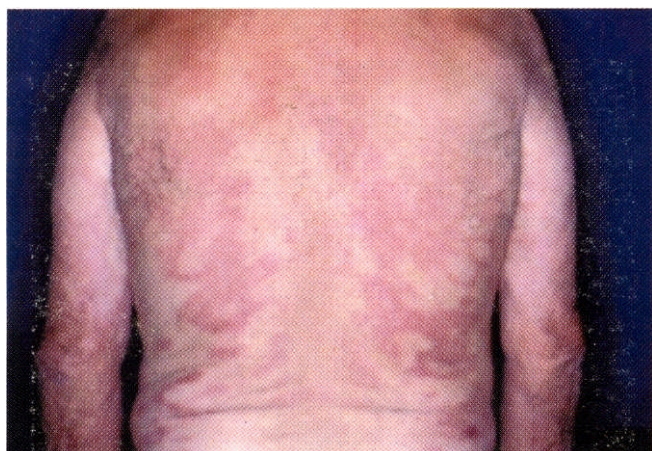

Fig. 11. Hanseníase Dimorfa Reacional. Placas eritematosas confluentes.

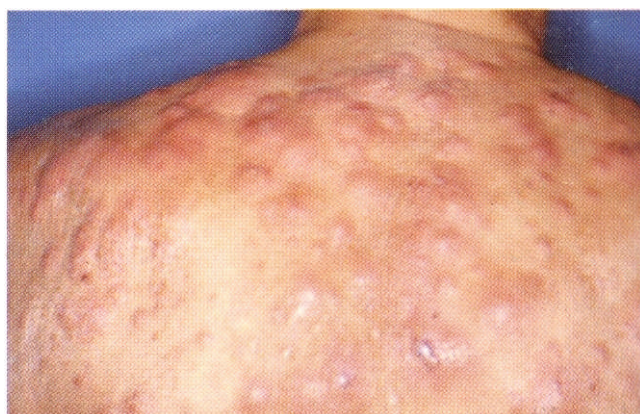

Fig. 12. Hanseníase Virchoviana. Eritema Nodoso

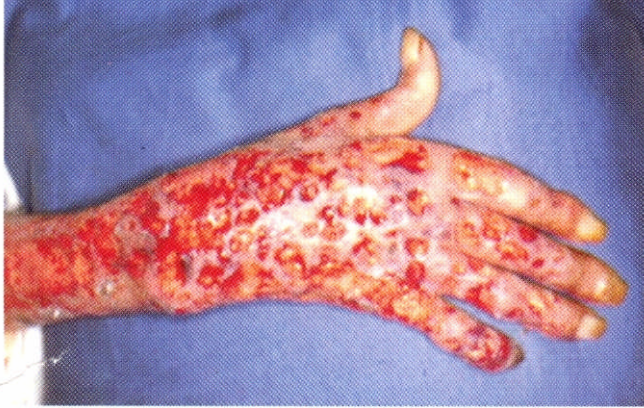

Fig. 13. Hanseníase Virchoviana. Lesões ulceradas e Eritrerna Nodoso Necrotizante.

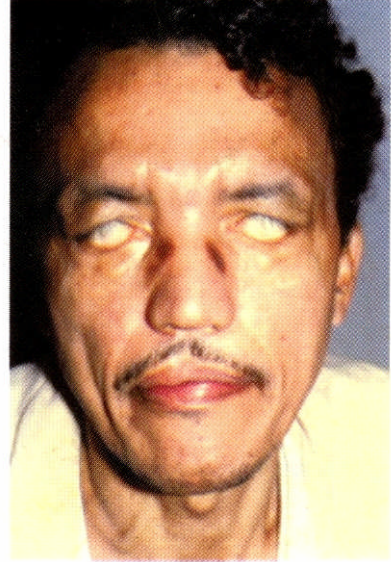


Fig. 14. Hanseníase Dimorfa. Paralisia facial completa bilateral.

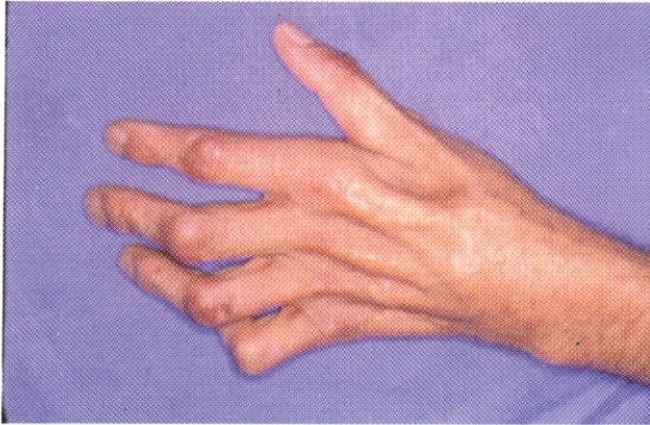


Fig. 15. Hanseníase Tuberculóide. Amiotrofas devido a lesão do nervo ulnar.

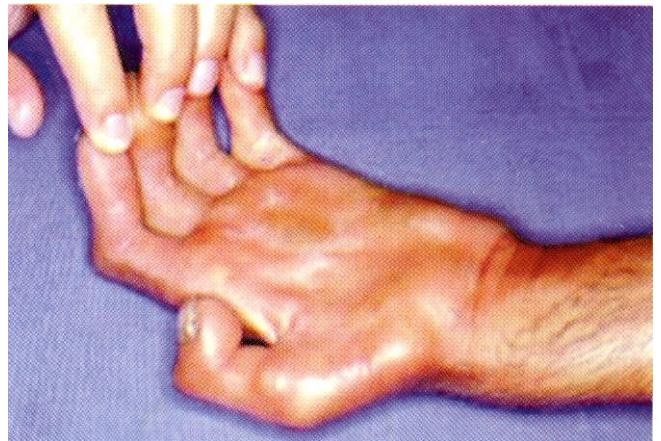

Fig. 16. Paralisia ninar e mediana com amiotrofia e retração de dedos.

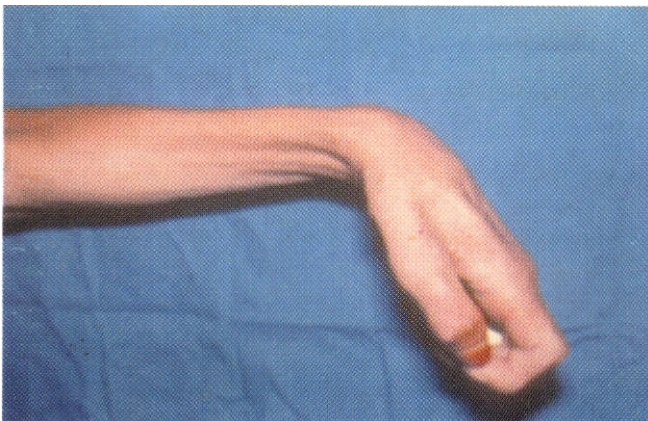


Fig. 17. Paralisia radial

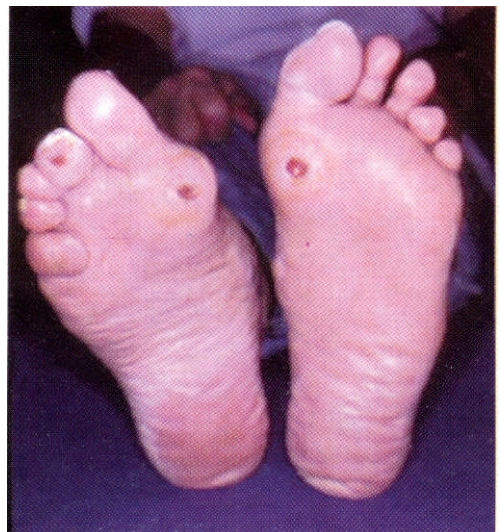

Fig. 18. Mal perfurante plantar (ambos os pés).

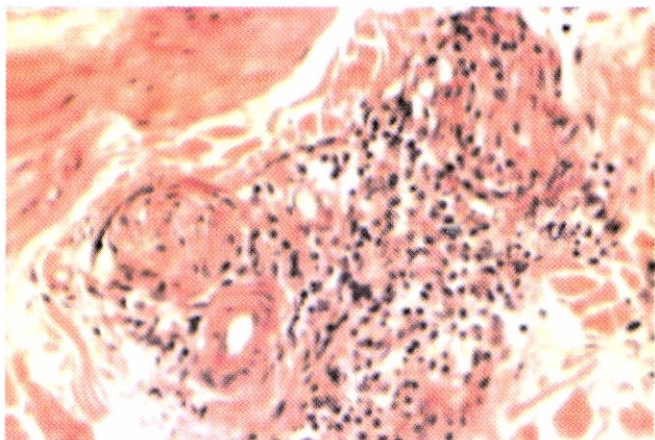


Fig. 19. Hanseníase Indeterminada. infiltrado não específico linfohistiocitário e peri endoneural.

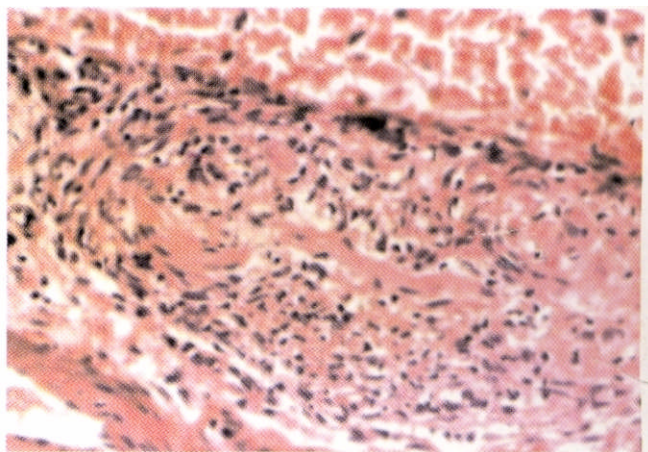


Fig. 20. Hanseníase Tuberculóide. Invasão e fragmentação de nervo dérmico por granuloma tuberculóide

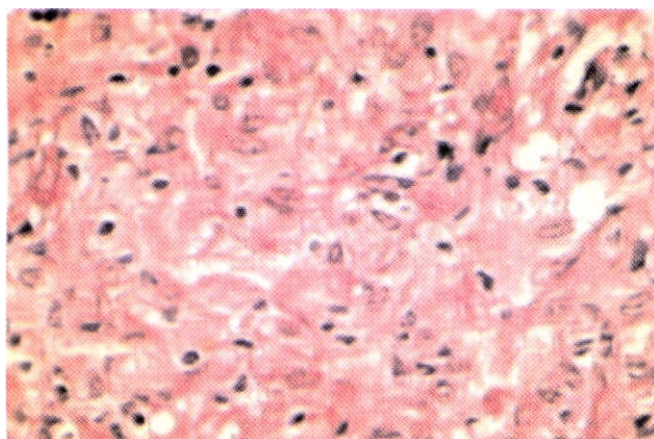


Fig. 21. Hanseníase Virchoviana. Detalhe granuloma com macrófagos jovens volumosos. Raríssimos linfócitos.

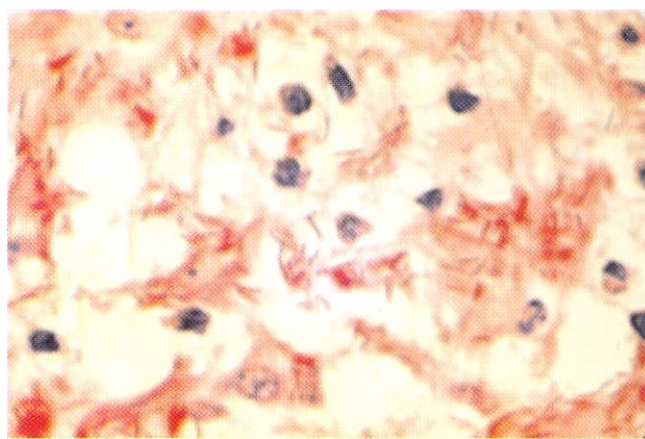


Fig. 22. Hanseníase Virchoviana ativa. Predomínio de bacilos típicos.

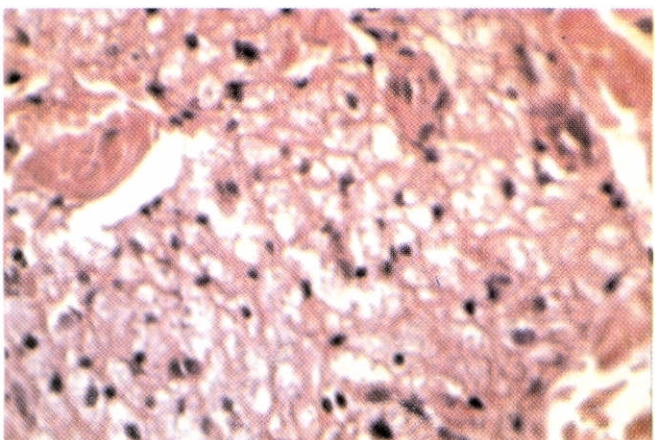


Fig. 23. Hanseníase Virchoviana ativa. Granulomas macrófagicos com intensa vacuolização citoplasmática e necrose nuclear

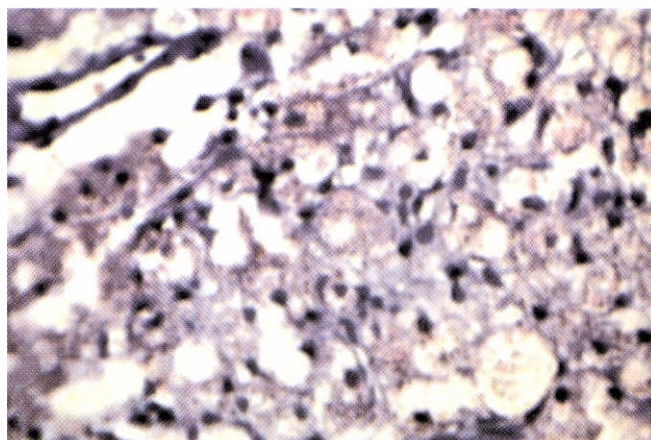


Fig. 24. Hanseníase Virchoviana em regressão. Bacilos Granulosos