

DEPARTAMENTO DE PROFILAXIA DA LEPROA

Diretor: Prof. J. Alcântara Madeira

SERVIÇO DE REABILITAÇÃO

Diretor: Dr. João Ernesto Faggin

A EPINEURECTOMIA DO TIBIAL POSTERIOR NO  
TRATAMENTO DO MAL PERFORANTE PLANTAR  
DE ORIGEM LEPROSA

LUIZ EUGÊNIO REGINATO\*\*

WALTER BELDA\*\*

PAULO CANTON\*\*

JOÃO ERNESTO FAGGIN\*\*

EDGARD CRUZ\*\*

NUNO GUERNER DE ALMEIDA\*\*

FAUSTO C. MENDES\*\*

Um dos problemas mais sérios no complexo campo da lepra é o que envolve o mal perforante plantar. Aliadas à frequência demasiadamente alta, estão as repercussões físicas e psíquicas a inutilizar o indivíduo para o trabalho. Para Price<sup>15</sup>, as úlceras plantares são, na atualidade, os maiores obstáculos à reabilitação do hanseniano.

Tendo por base a prevalência de 10% entre os doentes da Nigéria e sul da Índia, Ross<sup>18</sup>, em 1961, estima um mínima de 1 milhão de portadores do mal perforante plantar leprótico em todo o mundo. Estimativas maiores são feitas por Bressani Silva<sup>4</sup>.

Decorrente da complexidade do problema e de sua elevada prevalência, são incontáveis as soluções terapêuticas que têm sido apresentadas. A título ilustrativo podemos citar os de Silveira<sup>18</sup>, Rios<sup>17</sup>, Currier<sup>8</sup>, Costa<sup>7</sup>, Price<sup>15</sup>, Caldeira<sup>5</sup>, Braga<sup>3</sup>, Azevedo<sup>2</sup>, Magro<sup>12</sup>, Perez<sup>14</sup>, Andersen<sup>1</sup>, etc.

No estado atual de nossos conhecimentos as soluções deverão considerar o problema sob tôdas as suas variantes, exigindo trabalho de vários especialistas. O Serviço de Reabilitação procura, no momento, estudar o problema em equipe, reunindo o leprólogo, o clínico, o neurologista, o radiologista, o ortopedista e o psicólogo, servindo-se também dos dados do exame muscular, elétrico, eletromiográfico e, futuramente, das condições vasculares.

Portadora de todos os dados, a equipe estuda o programa de tratamento, tendo como base a descapsulização do nervo tibial posterior isoladamente ou associada a outros nervos comprometidos como o ciático poplíteo externo e ciático poplíteo interno, precedidas ou não da cirurgia de varizes, ou de condutas ortopédicas preventivas desde as simples goteiras gessadas até as práticas cirúrgicas. O tratamento clínico pré-operatório inclui o emprêgo de anabolizantes, vasodilatadores, bacteriostáticos ou antibióticos. Após a cicatrização da úlcera medidas coadjuvantes, palmilhas, sapatos apropriados, etc., são empregados.

---

\* Trabalho apresentado como nota prévia na Sociedade Paulista de Leprologia no dia 13 de agosto de 1962.

\*\* Médicos do Serviço de Reabilitação do Departamento de Profilaxia da Lepra de São Paulo.

O objetivo desta exposição é ressaltar o alto valor da descapsulização do tibial posterior, isolado ou associado à do ciático poplíteo externo e interno, no tratamento do mal perfurante plantar, como medida indispensável para se conseguir um resultado permanente e eficaz. Ademais, constitui um processo novo, pois não encontramos referência na literatura pesquisada até o momento. Queremos lembrar, ainda, que esta orientação está em fase inicial de pesquisa, mas os resultados conseguidos, sobremaneira sugestivos, levaram-nos a fazer esta apresentação.

#### ETIOPATOGENIA

Homem de Mello<sup>10</sup>, em 1961, afirmara o seguinte: "A neurite leprosa confere fisionomia clínica singular ao quadro das afecções dos nervos periféricos. O estroma conjuntivo é o teatro de tôdas as fases do processo inflamatório desde a instalação da lesão primária até a reparação fibrosa dos focos. Resultou disto a doutrina que o sofrimento e a degeneração dos neuritos é fenômeno secundário produzido por simples compressão mecânica. A fibrose intersticial hipertrófica das fases de reparação, pelo seu caráter concêntrico e progressivo, é de capital importância, pois corresponde a uma verdadeira neurotripsia lenta que pode reduzir o nervo a simples cordão fibroso fisiologicamente inerte. Na constrição dos axônios concorrem vários fatores, agravados pela relativa inexistentibilidade das bainhas nervosas e eventual vizinhança, com estruturas rígidas. O nervo ulnar é quase sempre atingido no anel ósteo-fibroso do cotovêlo. O ciático poplíteo externo ao rodear o colo da fibula".

Ao nosso ver, o nervo tibial posterior que, também, percorre um canal ósteo-fibroso inextensível e longo, o canal retromaleolar interno, na região posterior da garganta do pé, sofre neste ponto um processo de estrangulamento das fibras simpáticas, sensitivas e motoras, cujo bloqueio traduz-se pelos fenômenos tráficos responsáveis pelo mal perfurante plantar.

#### TRATAMENTO

O tratamento adotado, em geral, é esquematicamente, segundo Andersen<sup>1</sup>, em 1961, o seguinte:

Leva em consideração a "closed ulcer", isto é, a úlcera latente, a fim de prevenir a sua transformação em úlcera ativa. Tanto num caso como noutra, está indicado o repouso com a perna erguida. Nesta fase são raras outras perturbações como a linfangite que tenha necessidades de bacteriostáticos. Para o tratamento da úlcera sêca, "dry ulcer", está indicado o aparelho de gesso. A maioria das úlceras cicatriza dentro de seis semanas. Para prevenir as úlceras num pé predisposto, deve-se tratar as unhas e os calos e adotar sapatos e palmilhas adequados. Há casos de úlceras ativas em que é necessária a intervenção cirúrgica, como no caso em que há lesão óssea. A cirurgia também está indicada na fase quiescente a fim de corrigir as deformidades paralíticas e seqüelas do mal perfurante anterior que predispõem ao estabelecimento do mal perfurante ou da sua recidiva. Um dos problemas mais sérios desta fase é o pé curto.

Segundo Lineu Silveira<sup>19</sup>, às vezes torna-se necessária a realização desde simples curetagem até ressecções mais ou menos extensas, com eliminação dos seqüestros eventualmente existentes e, outras vezes, amplas drenagens.

Azevedo<sup>2</sup>, em 1960, afirmava que enquanto novas esperanças não nos fizerem relegar ao passado os tratamentos numerosos que têm sido propostos para a prevenção ou cura dos perfurastes, apegamo-nos àqueles méto-

dos que estão baseados na patogenia da insensibilidade à dor e luta contra traumatismo. Arremata que a medicina nada tem podido contra a insensibilidade à dor.

Em 1947, Testut e Jacob<sup>21</sup> referem que: "Tende-se a admitir cada vez mais, hoje em dia, com Duplay e Morat, que o mal perfurante plantar reconhece por causa uma inflamação dos nervos plantares (neurites), melhor que uma inflamação das bôlsas serosas subepidérmicas ou subcutâneas. Este mal perfurante, que, como se recordará, tem por lugar de eleição os pontos de apoio da abóboda plantar e especialmente os pontos anteriores ou metatarsianos, não seria, pois, mais que uma úlcera de origem distrófica, e se se desenvolve com preferência nos pontos supraditos, é porque nesses pontos os tegumentos se encontram, em virtude da marcha, expostos a contusões repetidas, e, portanto, são mais facilmente vulneráveis do que em outras partes".

Em 1959, Currier<sup>8</sup>, dizia que a úlcera neurotrófica é uma complicação comum da lepra. Certos nervos poderiam tornar-se infiltrados pelo bacilo, resultando perda parcial ou total da função do nervo. Com o progredir da doença, os nervos periféricos das extremidades inferiores tornam-se sempre afetados. As extremidades inferiores do nervo tibial posterior, os nervos plantares medial e lateral, são sempre os primeiros a serem afetados, resultando o dedo em martelo e o halux valgus. Em seguida, ou simultaneamente, o nervo ciático poplíteo externo é comprometido, resultando paralisias dos músculos dorsiflexores e daí o pé caído. Os músculos enfraquecidos podem contribuir para as úlceras neurotróficas porque o balanço do pé torna-se instável e há alterações ao suportar os pesos. Alterações resultantes da anestesia são indiretamente a causa das úlceras, devido a traumatização da área anestesiada e a pressão continuada durante o suporte do peso nas extremidades deformadas. Kosiak, citado por Currier, sugere que o comprometimento sensorial parece ser de significado maior que o comprometimento motor, como na paralisia infantil, onde as úlceras raramente se estabelecem. Como tratamento aconselha o ortopédico feito para corrigir o enfraquecimento muscular, cuidados precoces das úlceras, uso de sapatos especiais e medidas ortopédicas preventivas.

Temos observado algumas melhorias motoras, sensitivas e circulatórias em paciente em que fora feita a descapsulização do cubital e do nervo mediano.

Homem de Mello<sup>10</sup>, em 1961 conclui que "ainda em casos muito antigos de pé caído a epineurectomia e dissociação do nervo fibular comum (ciático poplíteo externo) pode dar excelentes resultados".

Na revisão da literatura, embora a maioria dos autores considere o mal perfurante como de natureza neurotrófica, não se aventou a possibilidade da descapsulização do nervo tibial posterior.

No entanto, Ranada e col.<sup>16</sup>, em 1957, trataram 31 casos de mal perfurante pela descapsulização do fibular comum, obtendo resultados animadores, em pós-operatórios relativamente curtos. A operação visava minorar o estrangulamento fibroso do nervo fibular ao contornar a tuberosidade da fibula.

A hipótese patogênica tornava-se mais confusa ao repararmos que a área de localização das úlceras não correspondia aparentemente ao território anatômico do nervo operado. E um fato pacífico na patogenia do mal perfurante plantar que a anestesia das plantas sempre o precede. Pois bem, a inervação sensitiva das plantas deve-se na sua quase totalidade a ramos do nervo tibial posterior. Justamente na porção em que as úlceras preferem, é a sensibilidade presidida pelos importantes ramos terminais do tibial,

os nervos plantares medial e lateral. Portanto, se um nervo devesse ser apontado, seria mesmo o nervo tibial.

Os exames elétricos revelaram reação de degeneração parcial do tibial posterior e a eletromiografia indicou a paralisia dos músculos intrínsecos do pé, com potenciais de fibrilação. Esses fatos pareciam confirmar a possibilidade aventada do comprometimento do tibial posterior.

Em face da lesão nervosa do tibial posterior teríamos perda da sensibilidade, depois paralisia dos músculos com diminuição da corrente circulatória, levando a uma isquemia relativa dos pés, bem como a distúrbios vasomotores acentuados, que levariam a perda de adaptabilidade dos pés à marcha e aos traumatismos repetidos, favorecendo o estabelecimento do mal perfurante plantar.

A descapsulização já tinha sido praticada por Casa Grande, segundo Duvries<sup>8</sup>, em 1951, em casos de artrite traumática, realizando conjuntamente a secção dos ramos articulares.

Isaac Soibelman<sup>20</sup> em uma nota prévia, em 1958, "Denervação em talalgia (com ou sem esporão)", aborda o tibial posterior e pratica a secção dos ramos calcaneanos.

Em 1962, após já têmos realizado algumas descapsulizações do nervo tibial posterior, Keck<sup>11</sup> publica um trabalho sobre a síndrome do túnel do tarso, em que a compressão do nervo tibial posterior, no seu túnel osteofibroso produz sintomatologia semelhante à observada em casos menos graves na lepra. Havia nos casos de Keck anéis fibrosos comprimindo o nervo. A liberação do nervo do anel fibroso restabelecia a normalidade da planta do pé.

Nestas condições parecia-nos estar plenamente indicada a descapsulização do nervo tibial posterior na goteira retromaleolar, na garganta do pé, de maneira exclusiva ou associada à do ciático poplíteo externo. Como o nervo ciático poplíteo interno, antes de receber a denominação de tibial posterior, atravessa a arcada fibrosa do Bolear, podendo sofrer aí, também, uma compressão, é justificada a sua pesquisa; no caso de se encontrar comprometido, também, deve ser libertado do estrangulamento aponevrótico e descapsulizado.

#### TÉCNICA OPERATÓRIA

Na região do conduto do calcâneo encontramos o feixe vâsculo-nervoso entre os músculos tibial posterior e flexor comum dos dedos, na frente, e o conduto é constituído de uma aponevrose superficial e outra profunda, fundindo-se as duas em baixo para constituir o ligamento anular interno da garganta do pé. Existe um orifício inferior que leva este conduto à loja plantar interna e outro à loja plantar externa, separados por um esporão aponevrótico. O nervo tibial posterior que é encontrado nesse feixe, após enviar o ramo calcâneo, divide-se nos nervos plantares medial e lateral que presidem a sensibilidade da planta do pé e a motricidade dos músculos intrínsecos. Esta bifurcação realiza-se ao nível do esporão aponevrótico.

Para a abordagem do nervo tibial posterior pratica-se uma incisão em jota (J) no sulco retromaleolar numa extensão de 10 a 15 cm, a meia distância com o tendão de Aquiles, começando no terço inferior da perna até atingir o nível do canal maleolar, comprometendo pele e tecido celular subcutâneo.

Em seguida, incisa-se as aponevroses (fig. 1) para descobrir-se o feixe vâsculo-nervoso, constituído da artéria tibial posterior acompanhada de duas veias e, por detrás e externamente desta, pelo nervo tibial posterior.

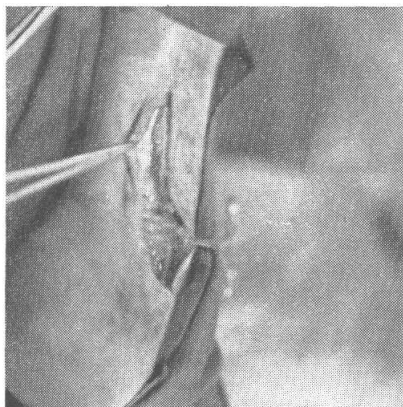


Fig. 1 — Incisão em J da pele e tecido celular subcutâneo no sulco retromaleolar interno e abertura da aponeurose.

Tendo-se descoberto o nervo espessado e com aderência, êle é libertado das mesmas e pratica-se a exérese da cápsula comprometida até a entrada do canal calcanear onde se nota a bifurcação do nervo sob as arcadas musculares. A êsse nível os vasos cruzam o nervo dificultando as manobras cirúrgicas. Pode-se, com o auxílio de uma cureta pequena e delicada, remover a fibrose interfascicular (figs. 2 e 3).

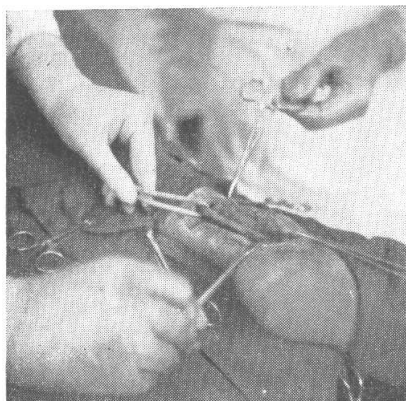


Fig. 2 — Notar o grande aumento volumétrico do nervo tibial posterior.

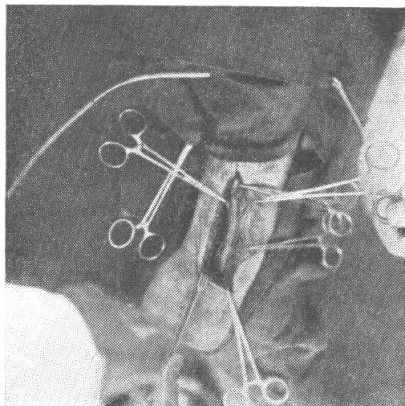


Fig. 3 — Epineurectomia. Cápsula notavelmente espessada.

Executa-se, finalmente, a sutura cutânea com pontos separados, deixando-se aberta a incisão aponevrótica. No pós-operatório o paciente permanece em repouso relativo. No 11.º dia os pontos podem ser removidos.

### CASUÍSTICA

Compreende a descapsulização de quatro tibiais posteriores em três pacientes. Em um deles executou-se também a descapsulização bilateral dos nervos ciáticos poplíteo externo e interno.

1.º caso — C.M.C., de 55 anos, masculino, branco, brasileiro, portador de lepra tuberculóide, apresentava há mais de 10 anos mal perfurante plantar, sem lesão óssea, no pé esquerdo. Em 31-7-61 mostrava uma ulceração calosa ao nível da cabeça do metatarsiano do primeiro podátulo, com exuberância de partes moles. A eletromiografia, em 27-10-61, demonstrou a existência de potenciais de fibrilação nos músculos intrínsecos dos pés, indicando a suspensão da inervação dos mesmos.

A primeira operação de descapsulização foi realizada pelos Drs. Luiz Eugênio Reginato e Nuno Guerner de Almeida, no dia 7-11-61. O nervo encontrava-se aumentado de volume e com a cápsula espessada, aderente a ele. Foi encontrado o ramo para o calcâneo também espessado. O nervo estava como canudo de pito (figs. 2 e 3): duro, roliço, inextensível e, além disso, doloroso à tração e com intensa congestão da cápsula. No dia 27-11-61 observou-se deiscência da ferida sem infecções, tendo sido indicado o gesso. A cicatrização na região maleolar realizou-se péssimamente devido às precárias condições da pele e à presença de varizes. Ademais, o paciente era diabético e rebelde ao tratamento. Não se deixou submeter à ionização pós-operatória. A úlcera plantar não se cicatrizou completamente.

*Comentários* — Este caso serviu-nos, simplesmente, para comprovar o que teoricamente havíamos previsto; no entanto, não houve grande melhora da úlcera plantar em virtude, possivelmente, da fibrose que se estabeleceu novamente em torno do tibial posterior onde fora descapsulizado em virtude da deiscência e cicatrização por segunda intensão ou porque a lesão do nervo já era completa. Quando há perturbações tróficas acentuadas da pele, especialmente do terço inferior da perna, acreditamos que esta operação esteja contra-indicada, a não ser que adotemos medidas para melhorar as condições de nutrição da pele tais como simpatectomia perifemoral, operação das varizes, vasodilatadores e anabolizantes.

2.º caso — I.G., de 43 anos, masculino, branco, casado, brasileiro, portador de lepra lepromatosa, apresentava o mal perfurante plantar no pé esquerdo, ao nível do arco transversal, há 5 anos. Foi operado em 30-11-61 com anestesia local e hipnose, pelos Drs. Paulo Canton e Edgard Cruz, tendo sido realizada a descapsulização conforme a técnica descrita. O nervo apresentava-se comprometido: aumento de volume, cápsula espessada e aderente, um pouco endurecida. Não havia perturbações tróficas da pele da perna no terço inferior. O paciente, no pós-operatório imediato, permaneceu em repouso incompleto. No dia 2 de janeiro de 1962, verificou-se que a úlcera plantar estava fechada e, ao mesmo tempo, havia ótima cicatrização na região maleolar interna. Atualmente, o paciente usa sapato com palmilhas convenientes para evitar a volta da úlcera, que está perfeitamente cicatrizada, embora já tenha decorrido mais de 9 meses.

3.º caso — L.A., de 49 anos, masculino, branco, casado, brasileiro, portador de lepra tuberculóide, apresentava o mal perfurante plantar em ambos os pés, e o pé caído. As úlceras apresentavam-se ao nível dos metatarsianos. Foi operado em 13-3-62, com anestesia geral pelos Drs. João Ernesto Faggin e Luiz Eugênio Reginato, tendo sido realizada a descapsulização do nervo tibial posterior, do ciático poplíteo externo e do ciático poplíteo interno de ambos os membros. O paciente permaneceu em repouso incompleto no pós-operatório imediato. No dia 20-3-62 foram removidos os pontos. Em 45 dias observou-se o seguinte resultado: fechamento das úlceras, ótima cicatrização da incisão maleolar interna, aumento do calor dos pés, melhora do pé caído, pisando quase normalmente e havendo melhora do arco plantar, comprovada pelas impressões plantares, e melhora da sensibilidade. Os resultados se mantêm até o momento da apresentação deste trabalho, embora o paciente não esteja fazendo a profilaxia da recidiva da úlcera com sapatos e palmilhas adequados.

A descapsulização do nervo tibial posterior não dispensa as medidas complementares para assegurar os resultados obtidos, tais como a ionização e o uso de sapatos e palmilhas convenientes. Acreditamos, contudo, que seja uma medida fundamental no tratamento do mal perfurante plantar. Os cuidados complementares são complexos e devem ser adotados constantemente.

Com relação à oportunidade operatória, ainda não podemos afirmar com precisão, pois só com a continuação do trabalho, executando epineurectomias em fases variadas da doença e seguindo o pós-operatório é que poderemos fazê-lo.

O futuro também nos dirá se a descapsulização do tibial posterior isolada trará resultados melhores ou não, do que aquela associada à descapsulização do ciático poplíteo externo e interno. Ademais, se os resultados serão iguais nas formas lepromatosas ou tuberculóides.

#### RESUMO

Os autores adotam a descapsulização do nervo tibial posterior como medida fundamental no tratamento do mal perfurante plantar. Aconselham, a fim de acelerar a cura, acrescentar a descapsulização do nervo ciático poplíteo externo, que pode, também, estar comprometido.

Realizaram quatro descapsulizações do nervo tibial posterior, sendo as duas últimas acompanhadas pelas descapsulizações do nervo ciático poplíteo externo e interno. O primeiro caso, embora não tivesse boa evolução em virtude das condições péssimas de nutrição da pele no terço inferior da perna, com deiscência da sutura e cicatrização anormal, serviu para demonstrar o acentuado comprometimento do nervo nesse nível e na garganta do pé. Todavia, as outras descapsulizações resultaram, sem outra espécie de tratamento, e sem repouso absoluto, na cura rápida do mal perfurante plantar, com o restabelecimento da sensibilidade, melhora das condições vasomotoras e da adaptabilidade do pé em relação à marcha. Os resultados satisfatórios obtidos permanecem 9 meses decorridos da segunda descapsulização e 6 meses da terceira e quarta descapsulizações.

Abordam o nervo através de uma incisão em jota (J) no sulco retro-maleolar interno, a meia distância com o tendão de Aquiles, numa extensão de 15-16 cm até atingir o nível do canal do calcâneo, começando-a em certa altura do terço inferior da perna. Aberto o plano aponevrótico, é realizada a libertação do nervo das aderências ao plano ósseo; em seguida, é feita a descapsulização e a remoção das aderências interfasciculares do nervo. No fechamento da ferida cirúrgica a incisão aponevrótica não é suturada.

#### SUMMARY

The Authors adopt the epineurectomy of the posterior tibial nerve as a basic mean for the treatment of the leprotic plantar ulcers.

In order to accelerate the recovery from such a trophic lesion they advise extending simultaneously the operation to the lateral popliteo nerve which may also be affected.

They have realized four interventions of this kind, two of them being complemented, at the same time, by the epineurectomy of both the lateral and the median branches of the sciatic nerve.

The first of the four cases was good enough to show the precarious state of the nerve, despite a not very good follow-up on account of the

extremely bad conditions of skin nutrition at the lower third of the leg, with dehiscence of the suture and abnormal scar. In the other three cases, where this operations alone was performed, without any other kind of treatment, not even absolute rest, had a rapid cure of the plantar ulcer, followed by a return of sensibility, improvement of the blood supply conditions and better walking conditions. These satisfactory results have remained nine months later for the second case and six months later for both the third and fourth cases.

To do the operation, the nerve is reached through a J shaped incision done upon the back maleolar furrow following a line drawn between it and the Achilles tendon. This incision is 15-16 cm. long, beginning at the lower third of the leg and reaching the calcaneus channel. As the aponeurotic plan is open the epineurectomy of the nerve is done and its interfascicularis adherence removed.

When the surgical wound is being closed, the aponeurosis should not be comprised in the suture and remain open.

#### BIBLIOGRAFIA

1. ANDERSEN, J. G. - Plantar Ulcers in Leprosy - Their pathogenesis and natural history, and their therapy and prevention. *Leprosy Review* **32**:16-27, 1961.
2. Azevedo, J. G. - Úlcera perfurante na lepra. *Arquivos Mineiros de Leprologia* **20**:497-510, 1960.
3. BRAGA, R. - Injeções intraarteriais de vacinas no tratamento do mal perfurante plantar. *Revista Brasileira de Leprologia* **8**:261-277, 1937.
4. BRESSANI SILVA, F. - El síndrome neural leproso: ensayo de sistematización. Lima, *Revista Peruana de Salud Publica*, 1958.
5. CALDEIRA, R. G. - Archives de l'Institut Pasteur de la Guyane et du Territoire de l'Inini, pág. 149, 1953.
6. CARAYON, A. & BOURREL, P. - La chirurgie de la main lepreuse. Marseille. *Médical* **99**:347-358, 1962.
7. COSTA, L. - Tratamento do mal perfurante e úlceras lepróticas. *Revista do Centro de Estudos do Departamento Estadual de Saúde - Fortaleza*, **8**:23-26, 1959.
8. CURRIER, D. P. - Neurotrophic ulcers of the foot. *Physicaltherapy Review* **10**:674, 1959.
9. DUVRIES, H. L. - Cirurgia del Pie. México, Editorial Interamericana S.A., 1960.
10. HOMEM DE MELLO, P. & REGINATO, L. E. - A epineurectomia do fibular comum no tratamento do pé caldo de origem leprosa. *Revista Brasileira de Leprologia* **29**:105-122, 1961.
11. KECK, C. - The tarsal tunnel syndrome. *Journal of Bone and Joint Surgery* **44**:180-182, 1962.
12. MAGRO, M. N. Sr PEREZ, G. - Nuestra experiencia en el tratamiento del mal perforante plantar en lepra. *Actas Dermo-sifiligráficas* **32**:99-112, 1961.
13. NARITA, M.; TAKAHASHI, S. & HIRAGA, H. - Histopathological studies on leprotic mal perforans pedis. *La Lepra* **26**:144-159, 1957.
14. PEREZ, A. G.; LOPEZ, R. R.; MAGRO, M. N. & VARGAS, L. E. - Úlcera de pierna en lepra: etiopatogenia y tratamiento. *Actas Dermo-sifil.* **8**:363-380, 1960.
15. PRICE, E. W. - Studies on plantar ulceration in leprosy. *Leprosy Review* **31**: 159-171, 1960.
16. RANADE, S. S.; GOKHALE, B. B. & MOMIN, Q. - Epineurectomy in the treatment of trophic ulcers in leprosy. *Leprosy India* **29(2)**:48-51, 1957.
17. RIOS, G. M. - Bloqueio anestésico do simpático lombar e simpatectomia periarterial femoral para tratamento do mal perfurante plantar leprótico. X Congresso Interamericano de Cirurgia, Rio de Janeiro, 5-11-56. *Boletim do S.N.L.* 16-17:15-28, 1957.
18. ROSS, W. F. - Etiology and treatment of plantar ulcers. *Journal of the Christian Medical Association of India* **36**:238-245, 1961.
19. SILVEIRA, L. M. - Patogenia do mal perfurante plantar na lepra. *Revista Brasileira de Leprologia* **12**:255-266, 1944.
20. SOIBELMAN, I. - Denervação do calcânhar em talalgia (com ou sem esporão). Nota prévia em 29 de maio de 1957.
21. TESTUT, L. & JACOB, O. - Tratado de Anatomia Topográfica. Buenos Aires, Salvat Editores S.A. Tomo II, 74 ed., 1947.